Lane Medical Library

Aus dem Pathologischen Institut der Städtischen Krankenanstalt zu Kiel.
Vorstand: Prosektor Dr. Emmerich.

UNIVERSITY LIBRARY
OCT 27 1930
STANFORD

Über ein stenosierendes polypöses Bronchialcarcinom.

Inaugural-Dissertation

zur Erlangung
der Doktorwürde der Hohen Medizinischen Fakultät
der
Christian-Albrechts-Universität
zu Kiel.

Vorgelegt von

HEINZ von PEIN

aus Oldenburg in Holstein.

KIEL 1929.

Buch- und Steindruckerei Gottl. D. Meyer, Libau.

№ 35.

Rektoratsjahr: 1928/29.

Der Referent: Geheimer Medizinalrat Professor Dr. L. Jores.

Zum Druck genehmigt: Professor Dr. Ziemke.
Dekan.

Literatur-Verzeichnis.

Bruns, P. von:	Handbuch der praktischen Chirurgie.
Chiari, H.:	Prager Medizinische Wochenschrift, 1883, № 51.
Ephraim:	Berliner Klinische Wochenschrift, 1913, № 15.
Kolisko:	Schrötters Vorlesungen über Erkrankungen der Luftröhre, 149.
Killian:	17. Internationaler Medizinischer Kongress, London 1913.
Laboulbène:	Anat. pathol. 1879.
Rokitanski:	Lehrbuch der pathologischen Anatomie, 1861.
Siegert:	Virchows Archiv, 1892.
Sobernheim:	Berliner Klinische Wochenschrift, 1913, № 29.
Stilling:	Virchows Archiv, № 83.

Digitized by the Internet Archive
in 2026

https://archive.org/details/IA40153521_0103

Von polypenartig gewachsenen Bronchialtumoren sind bereits verschiedene beschrieben worden. Sie hatten histologisch ganz verschiedenen Aufbau, je nach ihrem Ausgangspunkte. So sind z. B. Lipome gefunden worden von Chiari, Laboulbène und Rokitansky, Papillome von Killian und Siegert, Adenome von Chiari, Kolisko, solitäre Enchondrome von Siegert, Chiari. Ausserdem hat man mehrere Amyloidtumoren, meist multipel, und multiple Enchondrome beobachten können.

Anders verhält es sich mit den bösartigen Bronchialtumoren. Hier ist das polypöse Wachstum ein sehr seltener Befund. Nur von Stilling findet man zwei derartige Fälle mitgeteilt. Der erste Fall ist ein Carcinom im Anfangsteil des für den mittleren Lappen bestimmten sekundären Astes des rechten Bronchus. Es stellt sich dar als eine rötlich-weisse, mit blutigem Schleim belegte, den Bronchus völlig verschließende Masse, die einen 1,5 cm. langen und 0,4 cm. breiten, die Bronchuswandung nicht adherierenden Fortsatz in den Hauptstamm hinaufsendet. Ebenfalls finden sich bis zu 3 cm. lange Fortsätze in die Seitenäste des verschlossenen Bronchus hinein. Außerdem ist der Tumor in das peribronchiale, aber nicht in das Lungengewebe hineingewachsen. Daneben fanden sich Metastasen in den Bronchial-, Mediastinal- und Halsdrüsen, in Perdicard und Leber.

Im zweiten Fall sah Stilling eine weiche polipöse Excreszenz im Hauptstamm des rechten Bronchus mit zahlreichen Metastasen in beiden Lungen und mit Kavernen- und Bronchiektasenbildung. Nähere Angaben fehlen, vor allem auch ein genauer histologischer Befund.

Bei der großen Seltenheit der polypösen malignen Bronchialtumoren erscheint die Veröffentlichung jeder neuen Beobachtung ohne weiteres gerechtfertigt. Wir selbst hatten Gelegenheit, einen derartigen Fall zu sehen, über den wir im folgenden genauer berichten wollen.

In dem im Pathologischen Institut der Städtischen Krankenanstalt zu Kiel beobachteten Fall handelte es sich um einen Polypen im linken Hauptbronchus, dessen Art makroskopisch nicht bestimmt werden konnte. Erst mikroskopisch liess sich

feststellen, daß es sich um ein Carcinom handelte, das von den Bronchialdrüsen seinen Ausgang genommen hatte. Ich lasse zunächst einen Auszug aus der Krankengeschichte und einen genauen pathologischen Bericht folgen.

Es handelte sich um eine 43-jährige Frau, die am 15. Mai 1928 in die Anstalt eingeliefert wurde. Familienanamnese o. B. Eigenanamnese: Regelblutungen seit dem 18. Jahre, unregelmässig, bis ein Vierteljahr aussetzend, zuletzt vor drei Wochen. Drei gesunde Kinder, 12 Fehlgeburten. 1916 Rippenfellentzündung mit Wasser. Darnach wieder völliges Wohlbefinden. In den letzten Jahren mußte die Patientin sehr viel husten. Im Dezember 1927 wurde dieser Husten sehr stark. Am 19. Dezember trat plötzlich eine Anschwellung des Halses mit starkem Husten auf. Die Patientin hatte Atemnot, doch konnte sie noch ungefähr eine Woche außerhalb des Bettes sein. Seitdem hatte sie häufiger Anfälle von Atemnot, besonders nachts und dabei viel Pfeifen und Röcheln. Der Auswurf war sehr zähe, war aber zuletzt nur noch gering. Stuhlgang und Wasserlassen o. B. Appetit wegen Schlaflosigkeit gering. Seit 8 Tagen hatte die Patientin hohes Fieber und schlief schlecht wegen quälender Atemnot.

Körperlicher Befund: Mittelgrosse Frau mit blasser Hautfarbe, in schlechtem Ernährungszustand. Schleimhäute mässig gut durchblutet.

Thorax: Im ganzen etwas stark. Die linke Seite schleppt etwas nach. In der rechten Supraclaviculargegend fühlt man einzelne Drüsen. Die linke Supraclaviculargegend springt vor, hat aber keine Drüsen.

Lunge: Schallverkürzung über der ganzen linken Lunge. Dorsal findet man absolute Dämpfung bis zum Angulus scapulae, die seitlich etwas ansteigt und sich dann nach vorne horizontal fortsetzt. Auskultatorisch hört man über dem Hilus vorne rechts grobe brummende und pfeifende Geräusche. Über der ganzen rechten Lunge rauhes Atemgeräusch mit verlängertem Exspirium. Über der linken Lunge ist das Atemgeräusch aufgehoben, nur seitlich über der Scapula unbestimmtes Atmen.

Herz: Grenzen anscheinend nach links verbreitert. Töne rein, von Plätschergeräuschen begleitet.

Abdomen: Weich, kein Druckschmerz. Leber nicht vergrössert, aber nicht palpabel.

Extremitäten: Keine Ödeme, Patellar- und Sehnenreflexe auslösbar, keine pathologischen Reflexe.

Blutbild: Hgb. 80%
Erythrocyten: 4 700 000
Leukozyten: 19 200
Jugendformen: 2%
Stabkernige: L. 23%
Segmentkernige: L. 62%
Lymphozyten: 6%
Übergangsformen: 7%
Eosinophile L.: —
Mastzellen: —

Röntgenbild: Gekammerter Pneumothorax links und Exsudat. Verdrängung der Trachea und des Herzens nach rechts. Nachdem 600 ccm. Exsudats abgelassen und 300 ccm. Luft eingefüllt sind, zeigt das Lungenfeld links kammerige Verschattungen mit Spiegelbildung. Die Spiegel ragen über die Konturen der Kammern hinaus. In Höhe des 11. Brustwirbels links ein Spiegel, unter welchem das übrige Lungenfeld verschattet ist.

Punktion: Druck inspiratorisch +10 cm, expiratorisch +14 cm. Wassersäule. Die bakteriologische Untersuchung ergibt Diplo-Streptokokken, auf der Kultur häemolytische Streptokokken.

Am 18. Mai 1928 erfolgte der Exitus.

Klinische Diagnose: Spontanpyopneumothorax links, wahrscheinlich infolge Lungentuberculose links.

Die am 19. Mai 1928 erfolgte Sektion S. Nr. 108 (Dr. Schiller) ergab folgenden Befund:

Äusserer und allgemeiner Befund: 163 cm. lange weibliche Leiche in stark reduziertem Ernährungszustand. Haut und sichtbare Schleimhäute blaß. Pupillen beiderseits gleich, weit, rund. Totenstarre erhalten. In den abhängigen Partien rotblaue Totenflecke. Subkutanes Fettpolster gering entwickelt. Muskulatur braunrot, atrophisch. Nach Eröffnung der Bauchhöhle liegen die Darmschlingen mässig gebläht vor. Peritoneum überall glatt und spiegelnd. Im kleinen Becken keine freie Flüssigkeit. Appendix freibeweglich, durchgängig. Die Leber überragt den Rippenbogen um 2 Querfinger. Zwerchfellstand links unterer Rand der 6., rechts oberer Rand der 5. Rippe. Nach Eröffnung der Brusthöhle liegt das Herz in Handtellergrösse, etwas nach rechts verschoben, frei vor. Die rechte Lunge ist nur wenig mit

der Brustwand verwachsen, es befindet sich keine freie Flüssigkeit in der Pleurohöhle. Die linke Lunge ist in den vorderen hinteren und oberen Partien schwartig mit der Brustwand verwachsen, die seitlichen Partien sind angefüllt mit Luft und dikkem, rahmigem Eiter. Im Herzbeutel finden sich wenige ccm einer gelblichen, etwas trüben Flüssigkeit.

Organe der Bauchhöhle:

Milz: Etwas groß, weich. Kapsel graublau, gespannt. AdS. Follikel geschwollen, trabeculäres Gerüst vermehrt, Pulpa leicht abstreifbar.

Ductus choledochus: Durchgängig.

Gallenblase: Klein, mit wenig goldgelber Galle angefüllt. Schleimhaut zart.

Leber: Etwas vergrößert, weich und morsch. Kapsel glatt, nicht verdickt. AdS. Läppchenzeichnung deutlich, Farbe trüb braunrot, Blutgehalt gehörig.

Magen: Mit wenig Speisebrei angefüllt. Schleimhaut graugrün, grob gefältelt. Keine Narben und Substanzdefekte.

Duodenum: Mit zahlreichen punktförmigen Blutungen, sonst o. B.

Pankreas: Gehörig groß mit guter Läppchenzeichnung auf Oberfläche und Schnitt.

Mesenterium: Fettreich, ohne palpable Drüsen.

Nebennieren: Mark zerfließlich, Rinde mit geringem Lipoidgehalt.

Ureteren: Nicht erweitert, Schleimhaut grau.

Nieren: Fettkapsel gering entwickelt, fibröse Kapsel gut abziehbar. Oberfläche glatt mit Resten foetaler Lappung. AdS. Mark- und Rindenzeichnung deutlich. Farbe trübrot. Nierenbecken nicht erweitert, Schleimhaut grau.

Rektum: Mit wenig braunem, gut geformten Kot angefüllt. Schleimhaut glatt, ohne Narben und Substanzdefekte. Perianale Venen nicht erweitert.

Blase: Mit wenig, etwas trübem Urin angefüllt. Schleimhaut rosagrau.

Vagina: Schleimhaut rotblau, glatt.

Uterus: Von gehöriger Grösse, Muttermund quer gespalten, Muskulatur und Schleimhaut o. B.

Tuben: Mit zarten Wandungen.

Ovarien: Groß. AdS. sieht man in beiden mehrere, bis bohnengrosse, mit klarem Inhalt gefüllte, glattwandige Zysten.

Hals- und Brustorgane:

Zunge: Mit gut ausgeprägten Follikeln.

Tonsillen: Etwas vergrössert, zerklüftet, eitrige Pfröpfe enthaltend.

Pharynx und Oesophagus: Schleimhaut glatt und blaß.

Kehlkopf: Verknöchert, sonst o. B.

Trachea: Mit Eiter angefüllt. Schleimhaut geschwollen und stark gerötet. Im linken Hauptbronchus sitzt ein $4^1/_2$:1,4 cm. messender graurötlicher, an einem ca. 3/4 cm breitem Stiel haftender Tumor, dessen Oberfläche geringe fibrinöse Auflagerungen zeigt, der aber nicht mit der Bronchialwandung verwachsen ist (siehe Abbildung Seite 12).

Hilus- und Bifurkationsdrüsen: Anthrakotisch, wenig vergrößert, ohne Einlagerungen.

Schilddrüse: Gehörig groß, kolloidarm.

Herz: Entspricht an Größe der Faust der Leiche. Pericard in den rechten Abschnitten mit gelben eitrigen Flocken bedeckt. Sonst befindet sich im Herzbeutel nur wenig gelbliche, etwas trübe Flüssigkeit. Die Herzhöhlen sind nicht erweitert, die Muskulatur ist nicht verdickt. Die Herzhöhlen sind frei von thrombotischen Massen. In der Arteria pulmonalis kein Embolus. Foramen ovale geschlossen. Endocard und Klappen zart und spiegelnd. Myocard rotbraun, ohne Einlagerungen auf dem Flachschnitt. Chronarien zartwandig.

Aorta: Elastisch, zeigt nur wenige gelbliche Einlagerungen der Intima.

Rechte Lunge: Pleura überall glatt und spiegelnd, blaugrau mit schwärzlichen Einlagerungen. AdS. hellrot, zeigen sämtliche Lungenabschnitte gehörigen Luft- und Saftgehalt.

Linke Lunge: Die Pleura ist in ganzer Ausdehnung in eine dicke weiße Schwarte umgewandelt. Eine Durchbruchsstelle für den Pyopneumothorax läßt sich nicht mit Sicherheit feststellen, da bei Herausnahme des Sternums die Oberfläche mehrfach verletzt wurde. Aus diesen Öffnungen strömt dicker rahmiger Eiter mit Luft vermischt. AdS. ist von normalem Lungengewebe fast nichts mehr erkennbar. Die ganze Lunge stellt sich dar als ein System von unregelmäßigen, verschieden großen, mitein

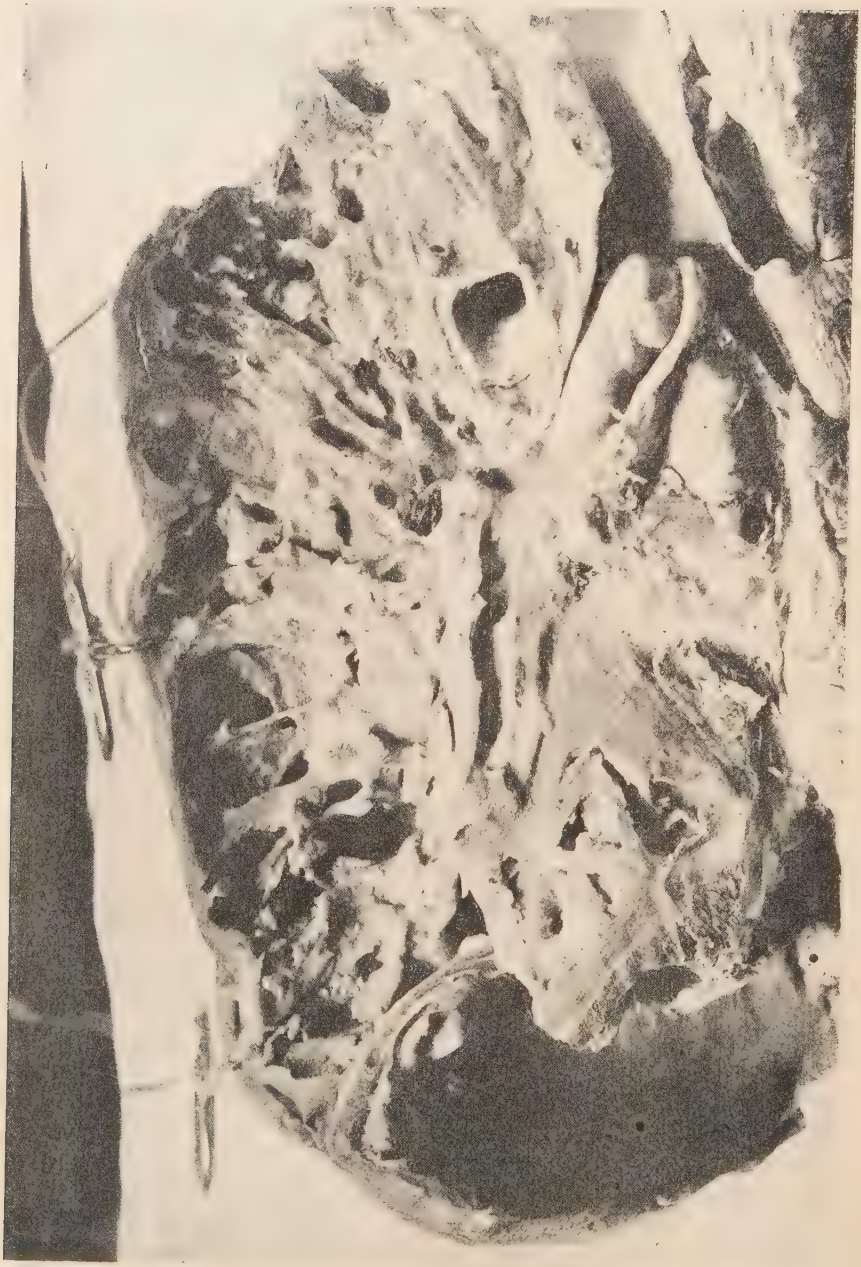

ander kommunizierenden Höhlen, die von unregelmäßigen, vom Hilus ausgehenden dicken weißlichen Strängen durchzogen sind.

Gewichte: Linke Niere 120 gr., rechte Niere 130 gr., Leber 1690 gr., Milz 185 gr.

Diagnose:

Carcinomatöser Polyp im linken Hauptbronchus mit Verschluß desselben und fast völliger eitriger Einschmelzung der linken Lunge.

Schwartige Adhaesivpleuritis links.

Pyopneumothorax links mit Verdrängung des Herzens nach rechts.

Eitrige Pericarditis.

Eitrige Tracheitis und Bronchitis.

Akute Stauungsorgane.

Trübe Schwellung der Leber und Nieren.

Weicher Milztumor.

Strangförmige Adhaesivpleuritis rechts.

Ovarialzysten beiderseits.

Eitrige Tonsillitis.

Verknöcherter Kehlkopfknorpel.

Histologischer Befund:

Polyp: Der Tumor besteht aus sehr zahlreichen, dicht nebeneinander gelagerten kleinen Nestern atypischer kleiner rundlicher Zellen, die zahlreiche Kernteilungsfiguren aufweisen. In den gut erhaltenen Partien ist noch deutlich drüsiger Aufbau zu erkennen, besonders ist dies in den Randpartien der Fall. Andere Partien, die schon mehr zerfallen sind, zeigen keinen deutlichen Aufbau mehr. Man findet hier sehr starke lymphozytäre Infiltration. Zwischen diesen Zellen findet sich nur wenig hyalines gefässarmes Bindegewebe. Die Oberfläche wird dargestellt von einer dünnen Schicht teilweise leukocytär infiltriertem Bindegewebe, die keinen epithelialen Überzug mehr erkennen läßt. Am Stiel ist diese Kapsel an einer kleinen Stelle von den oben beschriebenen Zellen durchbrochen, die bis in die Submucosa der Bronchialwand eingewuchert sind. Diese Zellen liegen hier teils einzeln, teils in Nestern und gehen bis hart an die Bronchialdrüsen heran. Die Bronchialdrüsen, wie auch die ganze Umgebung, zeigen ausgedehnte rundzellige Infiltration.

Diagnose: Adenocarcinom mit oberflächlicher Nekrose.

Bifurkationsdrüse: Zeigt sehr viel anthrakotisches Pigment und ist sehr kernreich, hat aber keine Tumoreinlagerungen.

Herzmuskel: Zeigt außer brauner Pigmentation normalen Befund.

Im oben beschriebenen Falle handelt es sich also um ein Carcinom eines Bronchus, das im wesentlichen polypenartig in das Lumen hineingewachsen ist und allmählich zu einer völligen Stenose geführt hat. Diese Stenose hat eine Sekretretention zur Folge gehabt, die durch Hinzutritt von pathogenen Keimen zur völligen Einschmelzung der ganzen linken Lunge geführt hat (siehe Abbildung). Weiterhin ist es zum Durchbruch eines solchen Einschmelzungsprozesses in die Pleurahöhle gekommen, der einen Pyopneumothorax verursacht hat.

Hätte man bei Diagnosestellung an einen Bronchialpolypen gedacht, so würde man bei bronchioskopischer Untersuchung den Tumor entdeckt haben. Da keinerlei Metastasierung vorhanden war, wäre eine radikale Entfernung wahrscheinlich von Erfolg gewesen.

Bei der relativ großen Häufigkeit von Bronchialpolypen erscheint es auffallend, wie selten eine maligne Degeneration stattfindet. Auch bei Durchsicht der großen Spezialhandbücher ließen sich keine neuen Fälle mehr finden. Gerade an unserem Fall zeigt sich, welche schweren Komplikationen solche Fälle durch Stenosierung hervorrufen können. Wie oben ausgeführt hätte gerade in unserem Fall eine frühzeitige Erkennung und entsprechende Operation heilend wirken können. Auch aus diesem Grunde erschien uns die Mitteilung angebracht.

Zum Schluss erlaube ich mir, dem Prosektor der hiesigen Städtischen Krankenanstalt, Herrn Dr. med. Emmerich, meinen verbindlichsten Dank für seine liebenswürdige Unterstützung bei der Anfertigung der Arbeit auszusprechen.

Lebenslauf.

Am 1. Oktober 1903 wurde ich, Heinz von Pein, in Oldenburg in Holstein als Sohn des Tierarztes W. von Pein geboren. Bis zur Untersekunda besuchte ich die dortige Realschule und ging dann auf die Oberrealschule zum Dom nach Lübeck über, auf der ich das Abiturientenexamen Ostern 1923 ablegte. Meinen medizinischen Studien widmete ich mich zuerst in Kiel und München, an welcher Universität ich das Physikum bestand. Nach weiteren dort verbrachten 2 Semestern ging ich nach Kiel zurück und bestand hier im Juni 1928 das medizinische Staatsexamen. Seit dem 1. August 1928 bin ich als Medizinalpraktikant in dem Pathologischen Institut der Städtischen Krankenanstalt zu Kiel tätig.